エキスパートによる IVR症例集

モノエタノールアミンオレイン酸塩（EO）フォームを用いた単回の硬化塞栓療法で根治し得たTypeⅢb子宮AVMの一例

黒岩大地[1)]、関野啓史[1)]、川倉健治[2)]、今井茂樹[2)]、伊藤　浩[1)]
1) 福島県立医科大学附属病院 放射線科　2) 総合南東北病院 放射線診断科

要旨　TypeⅢのAVMは複数回の治療を要することも多く、根治も難しい場合がある。今回、我々はEOフォームを用いた単回の硬化塞栓療法で根治し得たTypeⅢb子宮AVMの症例を経験したため報告する。

Summary　Type III AVM often requires multiple treatments, and complete cure can be difficult to achieve. In this report, we present a case of Type IIIb uterine AVM that was successfully cured with a single session of sclerotherapy and embolization with using EO form.

はじめに

AVM（arteriovenous malformation）は、毛細血管を介さない動脈と静脈の異常短絡（nidus）を特徴とする。病変部の血管造影所見に基づく形態分類がChoらによって提唱されており、TypeⅠ、TypeⅡ、TypeⅢ（a、b）に分類されている[1)]。AVMの治療は、nidusの形態、部位、流速などによって治療戦略が異なる。骨盤内のAVMはtypeⅡ病変であることが多く、経静脈的アプローチや直接穿刺による治療も選択肢となる事が多い[2)]。今回我々が治療したようなTypeⅢ病変の治療には、液体塞栓物質（無水エタノールやNBCA）が用いられることがあるが、flow controlを適切に行い、nidusの可能な限り近傍から治療し、確実にnidusを塞栓することが重要となる。今回我々は、バルーン閉塞下でflow controlを行い、経動脈的アプローチでモノエタノールアミンオレイン酸塩（EO）フォームを用いて良好な治療効果を得た一例を報告する。

症例

患者：30代女性
主訴：不正性器出血
既往歴：慢性腎臓病（G2A3, 22歳～）、子宮頚部上皮内癌　円錐切除後（28歳）
妊娠歴：5妊2産（自然分娩1回、帝王切開1回）

現病歴

X-2年12月に第2子を帝王切開で出産。産後の1ヶ月検診で子宮内に不正なエコー像が見られ、AVMが疑われたが、子宮収縮止血剤内服で経過観察されていた。病変は縮小傾向であったため、自然退縮が期待されていた。X年1月に人工授精で妊娠したが、X年4月に不正性器出血あり、胎児死亡が確認された。吸引法による人工妊娠中絶術を施行された。X年6月に出血あり。子宮右側間質部に径45mmの

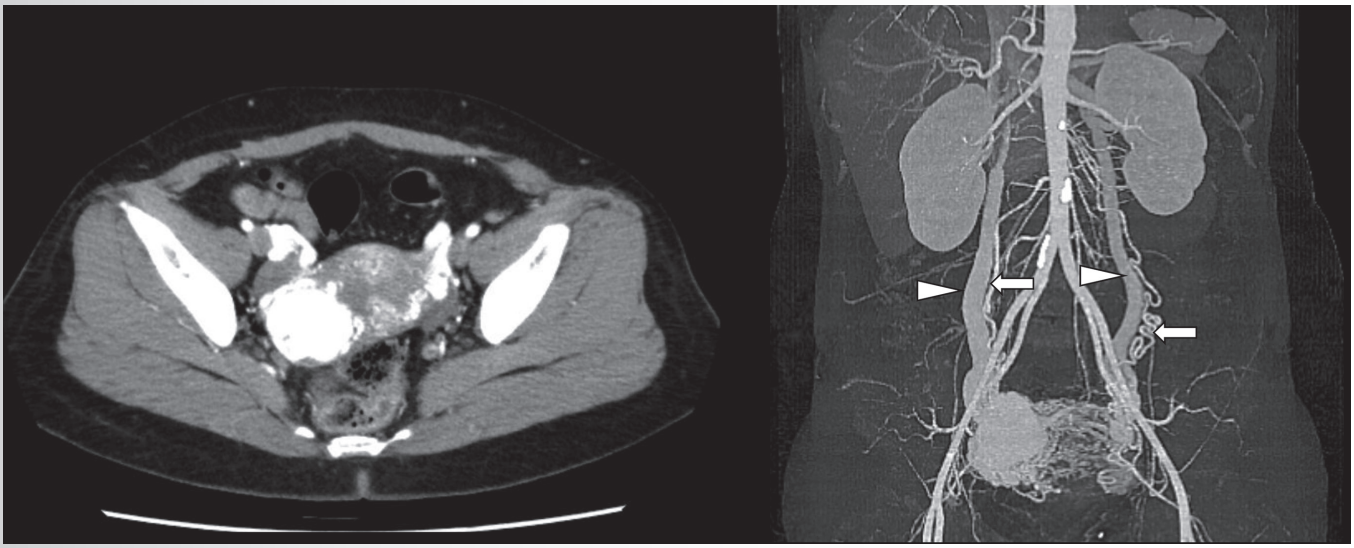

図1　術前造影CT（動脈相）
a 軸位断像　b MIP像（卵巣静脈:矢頭、卵巣動脈:矢印）

a | b