エキスパートによるIVR症例集

膵仮性嚢胞術中、上腸間膜静脈損傷に対して血管形成術を行った1例

田村吉高[1)]、清末一路[1)]、佐々木　剛[1)]、林　英孝[1)]、平井俊範[1)]、岡部弘尚[2)]、林　洋光[2)]　1）熊本大学病院 画像診断治療科　2）消化器外科

要旨　門脈系IVRにおいて適切なアプローチルートの選択は、手技の成否を決定する重要な因子となる。今回我々は、膵仮性嚢胞開腹術中に生じた出血を伴う上腸間膜静脈閉塞に対して、空腸静脈－肝円索経路のpull-throughを介してステントグラフトを留置し、救命しえた症例を経験したので報告する。

Summary Selection of appropriate approach to the superior mesenteric -portal vein is an important factor determining the success of the interventional procedure. Here, we report a case of superior mesenteric vein obstruction with bleeding that occurred during laparotomy for pancreatic pseudocyst, in which intraoperative stent graft placement using pull-through method between jejunal vein and round ligament of the liver was successful to stop bleeding.

症例

患者：60歳代、男性
主訴：右胸痛
既往歴：高血圧症
喫煙歴：20本／日×42年
飲酒歴：焼酎350mL／日、7日／週
現病歴：上記主訴で前医救急外来受診、画像検査にて膵頭部嚢胞性病変を認めた。増大傾向であり、精査加療目的にて当院消化器外科紹介受診となった。

入院後経過

当院において撮像された造影CTでは、膵頭部に一部石灰化を伴う低吸収腫瘤を認めた（**図1a、b**）。MRIにて単房性嚢胞性腫瘤であり、明らかな主膵管との交通は認めなかった。嚢胞性腫瘍も鑑別にあがったが、臨床的に膵仮性嚢胞が強く疑われ、膵頭十二指腸切除術が予定された。術中、嚢胞性病変周囲の広範な炎症と高度癒着があり、上腸間膜静脈－門脈剥離に難渋、繰り返す出血が見られ、上腸間

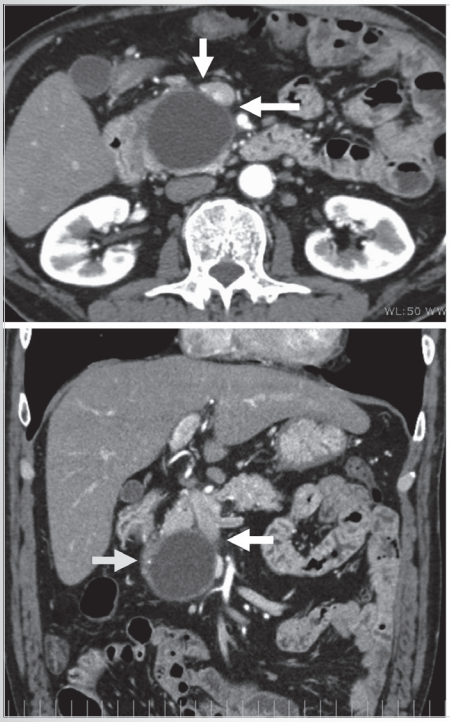

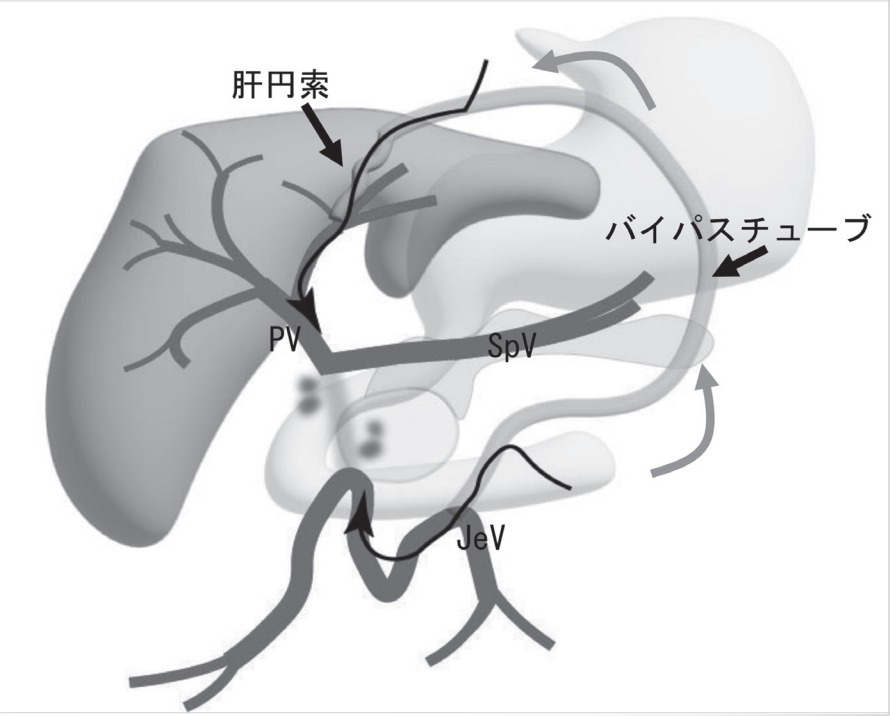

図1
a 術前造影CT横断像:上腸間膜静脈に接する単房性嚢胞性腫瘤（白矢印）
b 術前造影CT冠状断像:上腸間膜静脈に接する単房性嚢胞性腫瘤（白矢印）辺縁に点状石灰化（黄色矢印）を伴う。病歴とあわせ、膵仮性嚢胞の診断となった。
c IVR手技介入時の血行動態シェーマ(PV: portal vein, SpV: splenic vein, JeV:jejunal vein)

➡巻頭カラー参照