エキスパートによる IVR症例集

左外腸骨動脈～右大腿動脈バイパス術後の外傷性出血に対し、グラフト穿刺による血管塞栓術を行った1例

小野泰之[1)]、狩谷秀治[2)]、中谷　幸[2)]、丸山拓士[2)]、田中佑樹[2)]、米虫　敦[2)]、重山　謙[1)]、谷川　昇[2)]
1) 大阪府済生会泉尾病院 放射線科　2) 関西医科大学 放射線科学講座

要旨　穿刺部位の選択が血管内治療の手技を行う際の最初のステップであるが、手技を完遂する際にその選択が重要となることがある。今回我々は左外腸骨-右大腿動脈バイパス術後に生じた外傷性出血に対し、バイパスのグラフトを穿刺した経路から血管塞栓術を行い、穿刺部の合併症なく治療できた一例を経験したので報告する。

Abstract　Although the choice of puncture site is the first step in performing an endovascular procedure, it can be key in completing the procedure. We report here a case of traumatic hemorrhage in a patient after left external iliac-right femoral artery bypass surgery, which was successfully treated without complications at the puncture site by embolization through the route of the bypass graft puncture.

はじめに

カテーテルを用いた血管内治療において、穿刺を行う部位の選択は手技を完遂するにあたり最も基本かつ最初のステップであるが、その選択が手技自体の成功を左右する要素となることがある。

穿刺部位は治療対象部位や手技内容、患者の解剖学的要素、使用デバイス、被曝リスクなどによって選択され、多くの場合で左右もしくは両側の大腿動脈、または上肢からの穿刺が選択される。

しかし一般的に穿刺部として選択される部位に何らかの問題があり穿刺部として選択できない際には、同様の手技でも全体の手技難易度が上昇することがある。

今回、外傷による出血に対する経皮的塞栓術を行う際に、穿刺部の選択に躊躇した一例を紹介する。

症例

患者：60歳代女性

主訴：転倒、腰部腫脹

既往歴：末期腎不全で維持透析、数年前に腹部大動脈瘤・右慢性総腸骨動脈閉塞に対しステントグラフト内挿術（Excluder® iliac extender + contralateral leg 上腸間膜動脈下-左総腸骨動脈）、左外腸骨動脈～右大腿動脈バイパス術後（プロパテン®リング付き）、右鼠径部術後リンパ嚢腫

現病歴：自宅にて転倒し、その際に左骨盤部を打撲。打撲部の腫脹が経時的に増大傾向を認め搬送された。

来院時現症：意識清明、血圧154/80mmHg、脈拍113回、酸素飽和度93％（室内気）、左鼠径部から臀部にかけて膨隆、色調変化あり。

1. 腹部骨盤CT検査

左腸骨稜周囲に血腫像が認められ、血腫内部に造影剤の血管外漏出像が認められた（**図1a**）。

右総腸骨動脈はステントグラフトでカバ

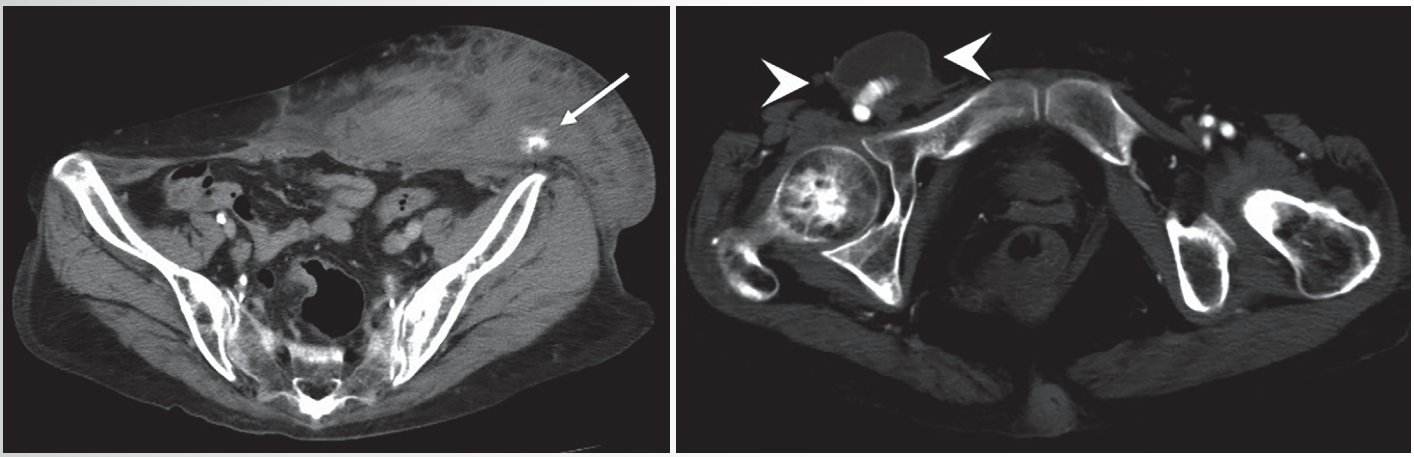

a | b

図1　腹部造影CT
a 左腸骨稜周囲に血腫、内部に造影剤の血管外漏出像を認める(白矢印)。
b 右大腿動脈バイパス吻合部に嚢胞性腫瘤を認める(白矢頭)。