放射線治療

「放射線治療」のトレンドと最新動向

足利赤十字病院 放射線治療科｜塚本信宏

照射位置精度の向上により、短期間で行うことができる定位照射の適応が増えている。前立腺定位照射は、実臨床で安全に実施できる。「オリゴ転移」と呼ばれる、少数の転移巣も局所治療が有効なことが分かり、定位照射のよい適応となった。乳癌の術後照射に定位照射を用いたAPBIは通常分割照射と差がないことが報告され、乳癌診療ガイドライン2022では、条件付きながら保険診療で実施できることが明記された。

Improvements of delivery accuracy have expanded the indications of stereotactic radiotherapy (SBRT), which can be performed in a short period. SBRT for prostate cancer is recognized as safe. Local treatment of oligo-metastases, has been found to be effective and is a good indication for SBRT. The recurrences treated with APBI is very few and not different from that after whole breast irradiation. It can be performed as a treatment covered by health insurance, in the Japanese Guidelines for Breast Cancer Treatment 2022.

前立腺定位照射

IMRT、IGRT、SBRT、SIB、スペーサなどの新しい技術によって、安全に効率よい治療が可能になった。前立腺癌放射線外照射治療の特徴として、まず明らかになったのは、処方線量を上げると制御が向上する[1~3]ことで、他の部位の放射線治療では用いられないような高線量で治療するようになった。IMRTやIGRTの技術革新があり、線量分布や照射位置精度も高度な要求を満たせるようになった。文献4に千葉県立がんセンターの成績を含め、照射方法の進歩が述べられている。α/βが小さい[5]ことも知られ、寡分割照射に移行しつつある。米国のNational Cancer Database（NCDB）に基づくN0, M0の非手術前立腺癌症例に対する治療法の2004年から2015年の推移では、小線源治療が減って、IMRT、SBRTが増えている[6]。治療効果を高め、有害事象を減らす技術として、金属マーカや前立腺、直腸間のスペーサ等が利用されている[7]（**図1**）。HDRのような不均一な線量でSBRTを行って良好な成績も報告されている[8]。MRIガイド放射線治療（magnetic resonance-guided radiotherapy）もまだ観察期間が短いが、急性有害事象の減少が報告されている[9]。前立腺癌の定位照射では臓器輪郭や病変部の同定にMRIは欠かせないが、照射時にもリアルタイムで標的や要注意臓器が描出可能なMRIガイド放射線治療は定位照射のような狙い撃ちに最適と思われる。

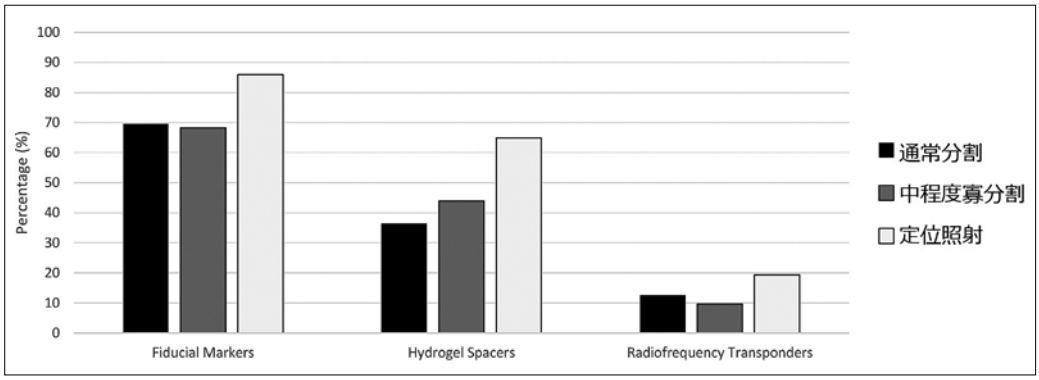

図1　前立腺癌放射線治療分割法別の金属マーカ、スペーサ、RFトランスポンダーの使用割合、2018年ASTRO調査[7]

オリゴ転移に対するSBRT

2019年に非小細胞肺癌の3個以下の転移に対する局所治療(照射か手術)の有効性が報告され[10]、SABR-COMETでは、原発腫瘍の種類は、乳房、肺、大腸、および前立腺などの5個以内の少数転移にSABR(=SBRT)を行った結果、5年OSは、対象群の17.7%に対し42.3%に、5年PFSも3.2%から17.3%に向上し、グレード2〜5の有害事象はなく、QOLにも差はなかった[11]。ほかにも多くの報告を受けて、少数転移に対する局所療法が見直され、2020年の診療報酬改定では、脊椎転移と5個以内のオリゴ転移へのSBRTが保険収載された。標的中心に線量を集中できるSBRTでは、有害事象を少なく、短期間で完遂できるため、特に転移等の緩和療法に適している。オリゴ転移に対するSBRTは緩和照射のつもりで照射しても完治につながる可能性があり、脳転移への定位照射に似ている。脳転移では特に10個までの複数転移でもガンマナイフによる局所制御は良好で、中枢神経が原因で亡くなるのは10%程度である[12]。モグラたたきのような印象で敬遠されてきた遠隔転移への定位照射が非常に役立つことが示され、他の転移でも、少なくとも局所制御は高率に達成可能と期待させる。ガンマナイフでは辺縁線量20Gy単回を50%isodoseで照射している。そこには緩和線量の考えはなく、念のためのPTVマージンもない。脊椎やリンパ節では、頭蓋内ほどの位置精度は出ないが、位置精度を高め、PTVマージンを減らして線量を上げることでよい結果をもたらすことが示唆される。転移は大きさも形も部位もさまざまで、病変に合わせて慎重に作られたガラスの靴のようなプランが必要だろう。

乳癌術後APBIが臨床レベルで実施可能に

乳癌の術後照射は全乳房照射(WBI)が標準治療であり、2022年乳癌診療ガイドライン[13]の放射線療法の「CQ1 全乳房照射において通常分割照射と同等の治療として寡分割照射は勧められるか?」では、「強く推奨」とされ、解説に「寡分割照射は通常分割照射と効果は同等であり、有害事象も同等かもしくは軽度である。さらに寡分割照射では通院に要する時間および医療費が節約される。(中略)現在の放射線治療計画では心臓平均線量は低く、虚血性心疾患への懸念は少ないと考える。益と害を考慮して線量の均一性、心臓などの正常組織への線量に注意したうえで、寡分割照射は推奨される方法である」とある。「50歳以上、乳房部分切除術後のpT1-2N0、全身化学療法を行っていない」の3条件を満たさない場合も実施できるようになった。

「CQ3乳房部分切除術後の照射法として加速乳房部分照射(APBI)は勧められるか?」APBIが条件付きで「弱く推奨」となった。その条件とは、「若年ではない低リスク症例に対して、十分な精度管理のもと、臨床試験として行うか、照射技術に習熟した施設で行うこと」と「さらに術中照射に関しては、全乳房照射より局所再発率が高いが全生存率には差がないことを説明したうえで希望する患者に行うこと」の2つである。臨床試験のみでなく、照射技術に習熟した施設では実施してよいことになった。推奨におけるポイントとして「中高年の低リスク症例では、APBIは、全乳房照射と比して全生存率に有意差はないが、術中照射では局所再発率が高くなるので適応に注意が必要である」「APBIは照射野が腫瘍床に限定されるため、精度管理に注意が必要である」と記載がある。

現在の乳癌の術後照射は、寡分割照射がむしろ標準で、APBIも選択肢になる状況といえる。通常分割から寡分割への移行は、CQ1の推奨におけるポイントに「線量の均一性や心臓などの正常組織への線量に注意する必要がある」とあるが、プラン作成上で大きな差異はないと思われる。APBIは標的も線量も全く違うため、実施は簡単ではない。「小線源治療、術中照射、外照射によるAPBIの費用は、すべて保険診療の範囲内で治療可能である。」とあるが、照射回数の少ないAPBIでは算定点数は低くなることも実施をためらう一因となるかもしれない。

また、解説に文献14について「WBIと強度変調放射線治療(IMRT)を使用したAPBIのRCT(Florence試験)では、10年温存乳房内再発率はWBI群2.5%、APBI群3.7%で有意差を認めず、10年全生存率、乳癌特異的生存率にも有意差はなく、APBI群で急性期ならびに晩期有害事象発生割合は有意に低下し、整容性も有意に改善した」と評価されている。

Florence試験の概要ではWBIとAPBIに260人づつ割り当てられた。照射法はWBIがウェッジペアで50Gy/25分割後、電子線10Gy/5回という通常分割が行われた。APBIは手術床の辺縁に配置されたクリップに囲まれた領域を3次元的に1cm拡大し、皮膚に係る領域は皮膚から3mm離れるように削ってCTVとし、CTVに3次元的に1cm拡大してPTVとするが、PTVはCTVを含み、同側肺内側に4mm許容し、皮膚からは3mm離れるように作られた。5方向のステップアンドシュートのIMRTで計画され、隔日の30Gy/5分割照射を行った。ガイドラインの条件「照射技術に習熟した施設で行う」は非常に重要で、APBIの皮膚から3mmはPTVから外す意図を理解しなければならない。また、胸壁は呼吸性移動があり、程度には個人差もあるがインタープレイ等に配慮が必要である。また、皮膚位置が移動