超音波

2023年超音波検査の最新動向

日本私立学校振興・共済事業団 東京臨海病院 放射線科｜藤井雅代

2023年のトレンド･最新動向として、2022年度診療報酬改定による超音波減衰法検査の加点、前回ふれたAI技術の更なる進歩、フルフォーカスと高周波プローブの高画質に加えポケットエコーを用いたPOCUS（point-of-care ultrasound ）の新たな活用を解説した。

超音波検査は、装置の進歩と検査の多様性により最先端医療から医療施設以外で簡便に知りたい情報が分かる病院前診療に欠かせないツールになっている。

The latest trends for 2023 regarding ultrasonic diagnostic methods are described. Reflecting the revision of the medical payment system in 2022, points are added for attenuation imaging. In addition to the progresses mentioned in the previous article, many advances are seen in the AI technology. High image quality is enabled by focused ultrasound examination and high frequency probes. Novel practice of pocket ultrasound can be conducted by POCUS, point-of-care ultrasound

Due to the advances and the variety of equipments, ultrasonography has become an essential device not only in the scene of the latest medical technology but in terms of pre-hospital medical care where important information is desired by an undifficult means.

はじめに

2022年の4月号は、「超音波装置におけるAI時代の幕開け」というテーマで、AI技術を活用したアプリケーションやポケットエコーの活用について書かせていただいた。さて、2023年のトレンド・最新動向といえば、2022年度診療報酬改定による超音波減衰法検査の加点、前回ふれたAI技術の更なる進歩、高周波数プローブによる高精細な表在検査、フルフォーカス、ポケットエコーを用いたPOCUS（point-of-care ultrasound）の新たな活用などがあげられるが、どれも何年も前から着手され、進化、更新しているもので、テーマとしては、そう目新しいものはない。

超音波減衰法

2022年度診療報酬改定で、「D215-4」超音波減衰法検査 200点、「E202」磁気共鳴コンピューター断層撮影（MRI撮影）肝エラストグラフィ加算600点が新設された。超音波減衰法検査は、汎用超音波画像診断装置のうち、使用目的又は効果として、超音波の減衰量を非侵襲的に計測し、肝臓の脂肪量を評価するための情報を提供するものとして薬事承認又は認証を得ているものを使用し、脂肪性肝疾患の患者あって慢性肝炎又は肝硬変の疑いがある者に対し、肝臓の脂肪量を評価した場合に、3月に1回に限り算定する。脂肪肝は、アルコール性と非アルコール性の2つに大きく分類され、アルコールに由来しない非アルコール性の脂肪肝「NAFLD《ナッフルディー》: nonalcoholic fatty liver disease」は、メタボッリクシンドロームと関連し、冠動脈や頸動脈などの動脈硬化や慢性腎臓病などの危険因子であることや、NAFLDの一部が、肝細胞障害や肝線維化を伴う非アルコール性脂肪肝炎「NASH《ナッシュ》: non-alcoholic steatohepatitis」から肝硬変や肝癌に至ることのある進行することが分かり注意が必要な病気と認識されるようになった。NASHは肝細胞の5％以上に脂肪化を認めることが分かってきており、NAFLD患者全体の約1～2割を占めるとされ、肥満人口の増加に伴いNASH患者も増えていると懸念されている。超音波診断装置が普及している日本国内では、以前から、脂肪肝のスクリーニングは主として超音波Bモードによる検査が用いられている

が、一定の診断基準がなく、各施設がそれぞれの基準で診断しているのが現状である。また、脂肪肝の診断には肝生検がゴールドスタンダードとされているが侵襲性が高く、検体量が肝全体の5万分の1であるためサンプリングエラーの可能性も高く、脂肪肝の全例に施行することは現実的ではない。その他の脂肪肝の診断、脂肪量の評価手法として、MRIを用いて肝臓内の脂肪と水の比率を測定するPDFF（Proton Density Fat Fraction）や、超音波の減衰を測定する専用装置Fibro-Scan等が肝生検に代わるものとして使用されているが、Fibro-Scanは、非侵襲的に脂肪化の度合いを定量的に評価でき、客観的指標となりえるも肝の脂肪化が部位により不均一であることから評価した場所により数値が異なり臨床と必ずしも一致しないというデメリットがある。MRIによる検査は高額で検査に時間がかかるため、あまり普及しておらず、検診等で広く普及している汎用超音波画像診断装置での簡便で標準的な検査方法が求められてきた経緯がある。ほとんどのメーカーのハイエンド機種が、ボタン1つで簡便に超音波減衰法の計測が可能であるが、現段階では、薬事承認又は認証を得ているものがほとんどなく、今後期待したい。

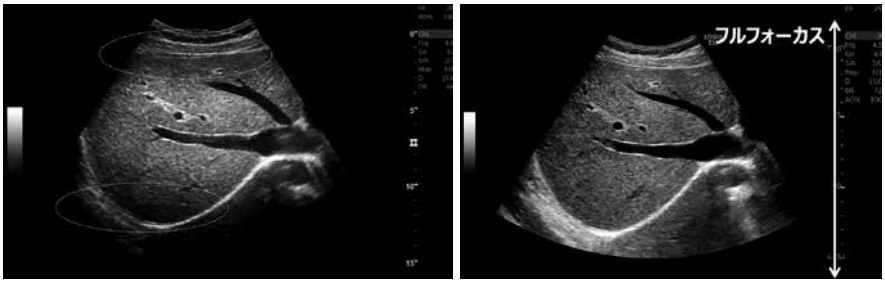

図1　フルフォーカス：cSound2.0　a｜b
a　従来装置
b　cSound2.0
2018年よりフルフォーカスを実装したcSound を搭載しているが、この度新しくcSound2.0となり、更に浅部から深部に至るまで均一な画像を描出することができるようになった。
提供：GEヘルスケア･ジャパン株式会社

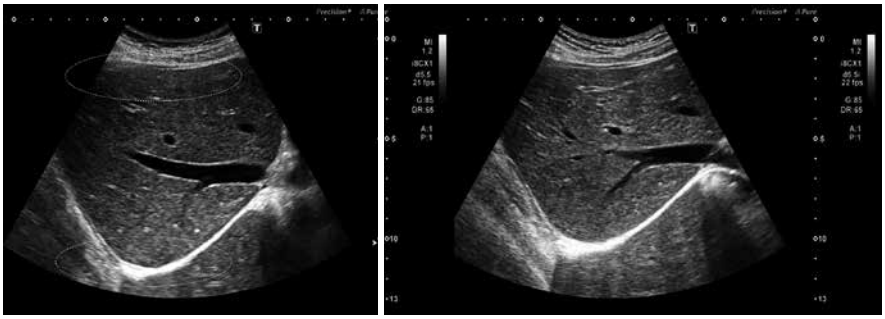

図2　フルフォーカス：iBeam　a｜b
a　Point Focus
b　Full Focus
iBeam ＋で浅部から深部までのビーム均一性がさらに進化した。ワンタッチで切り替えで、フォーカスマークの調整が不要となりスクリーニングの検査効率向上が期待できる。
写真提供：キヤノンメディカルシステムズ株式会社

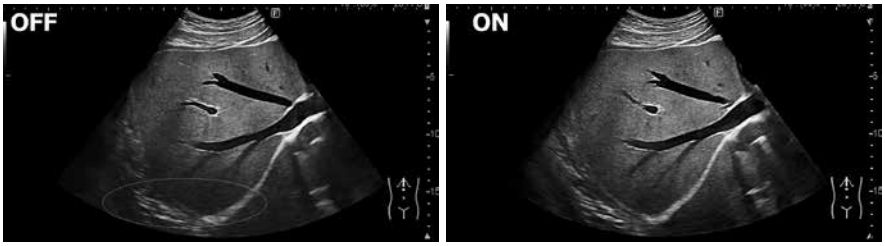

図3　フルフォーカス：*e* Focusing PLUS　a｜b
a　OFF
b　ON
周波数切替不要で空間分解能と深部感度を両立、浅部から深部まで均一で分解能の高い画像 描出で検査効率向上
提供：富士フイルムヘルスケア株式会社

フルフォーカス：送受信･信号処理の進歩による高画質技術

アナログ時代の画像に比べ飛躍的に鮮明な画像が得られるようになったが、2016年ごろから開発されたフルフォーカスは、フォーカスの設定が不要で浅部から深部まで高時間分解能と高空間分解能を兼ね揃えているが、送受信・信号処理の更なる進歩により、浅部から深部にわたって広範囲に電子フォーカスをかけた送受信ビームの信号を合成処理することにより更に画面全体の均一性の高い画像を描出できるようになった。（cSound:GEヘルスケア、FullFocus：キヤノンメディカルシステムズ、*e*Focusing/*e*Focusing PLUS/*e*Focusing LITE：富士フイルムヘ